

See discussions, stats, and author profiles for this publication at: <https://www.researchgate.net/publication/341480754>

# Infección por picornavirus en tortuga mediterránea (*Testudo hermanni*) en un programa de conservación in situ en Cataluña

Article · May 2020

CITATIONS

4

READS

702

6 authors, including:



**Albert Martínez Silvestre**

CRARC (Catalonian Reptiles and Amphibians Rescue Center). Masquefa. Barcelon...

538 PUBLICATIONS 1,674 CITATIONS

SEE PROFILE



**Vanessa Cadenas**

Generalitat de Catalunya

11 PUBLICATIONS 58 CITATIONS

SEE PROFILE



**Diego Martínez-Martínez**

Iberá. Consultoria MediAmbiental

71 PUBLICATIONS 115 CITATIONS

SEE PROFILE



**Roser Velarde**

Autonomous University of Barcelona

178 PUBLICATIONS 1,625 CITATIONS

SEE PROFILE

## Infeción por *Picornavirus* en tortuga mediterránea (*Testudo hermanni*) en un programa de conservación *in situ* en Cataluña

Albert Martínez-Silvestre<sup>1</sup>, Vanessa Cadenas<sup>2</sup>, Joaquín Soler<sup>1</sup>, Diego Martínez<sup>2,5</sup>,  
Lluís Pena<sup>3</sup> & Roser Velarde<sup>4</sup>

<sup>1</sup> CRARC, Centro de Recuperación de Anfibios y reptiles de Cataluña. 08783 Masquefa. Barcelona. España. C.e.: crarc@amasquefa.com

<sup>2</sup> Secció de Biodiversitat i Medi Natural. Departament de Territori i Sostenibilitat. Generalitat de Catalunya. 43004 Tarragona. España.

<sup>3</sup> Ajuntament de Marçà. Plaça de les Arenes, 1. 43775 Marçà. Tarragona. España.

<sup>4</sup> *Wildlife Ecology & Health* y Servei d'Ecopatologia de Fauna Salvatge del Departament de Medicina i Cirurgia Animals. Facultat Veterinària. Universitat Autònoma de Barcelona. Barcelona. España.

<sup>5</sup> *Forestal Catalana*, S.A. Generalitat de Catalunya. Cl. Torrent de l'Olla, 218-220. 08012 Barcelona. España.

**Fecha de aceptación:** 9 de febrero de 2020.

**Key words:** *Testudo hermanni*, *Picornavirus*, Herman's tortoise, conservation.

La Tortuga mediterránea (*Testudo hermanni*) en Cataluña está sometida a un plan de recuperación en el que colaboran, desde 1992, 44 centros de cría autorizados por la Generalitat de Catalunya, de los que se han obtenido hasta ahora 7441 crías. Desde estos centros se introducen en la naturaleza muchos ejemplares anualmente. Hasta la fecha, entre ejemplares recuperados o criados, se han liberado un total de 13 572 tortugas en distintos parques naturales. En estos programas de cría se potencia la reproducción de las hembras, se practica la incubación natural y artificial y se aplican técnicas de *headstarting* a fin de optimizar los neonatos para su posterior suelta en libertad cuando tienen aproximadamente cuatro años de edad (Martínez-Silvestre & Soler, 2019a). Sin embargo, desde el inicio de este programa existe una elevada mortalidad infantil en todos los centros (Martínez-Silvestre *et al.*, 1999). En todos estos casos las necropsias y estudios realizados muestran resultados similares, si bien nunca se ha llegado a aislar un agente patógeno asociado a todo el cuadro clínico observado. *Picornavirus* es un agente recientemente confirmado como causante de brotes de mortalidad infantil en tortugas de tierra. En este caso se confirma su presencia asociada a mortalidad

en un núcleo de cría en cautividad de tortugas mediterráneas (*Testudo hermanni*) dirigidas a su liberación en el medio.

Los animales afectados pertenecen a un centro de cría que está dentro del área de distribución de una población silvestre de la especie, en la localidad de Marçà (Tarragona) (UTM ETRS89: 31N 315513; 4554838). La instalación de cría se encuentra a escasos 50 m del lugar donde viven las tortugas en libertad, y cuenta con 25 ejemplares reproductores (15 hembras y 10 machos). Desde el año 2011, momento en que la instalación de cría inició su actividad, se han obtenido 366 ejemplares. Estos han sido mantenidos en un cercado de malla metálica con soportes de madera, que los separa de las zonas con congéneres salvajes. Todos ellos están sometidos a condiciones naturales de iluminación, insolación, temperatura y pluviosidad. Los ejemplares del interior del cercado, sin embargo, son alimentados regularmente con frutas y verduras. En este brote de 2019 se observaron síntomas en los jóvenes de 1, 2 y 3 años del programa de cría en semilibertad. De un total de 110 neonatos, se vieron afectados con síntomas 85. La mortalidad afectó



Foto Albert Martínez-Silvestre

**Figura 1:** Caparazón muy blando y deformable en una de las crías de *Testudo hermanni* afectadas.

a 45 animales, encontrados durante la primavera-verano de ese año. Los signos clínicos tuvieron una presentación subaguda. Los animales enfermos presentaban un reblandecimiento del caparazón, frágil y deformable al tacto (Figura 1), parada del crecimiento y apatía. Días antes de la muerte las tortugas dejaban de alimentarse, cerraban los ojos, se apreciaba ausencia de movimiento de las extremidades y un cierto abombamiento del animal. Si se realizaba cistocentesis (punción de la vejiga urinaria) se podía comprobar una profusa retención de orina.

Se realizó la necropsia de tres animales recién muertos. En los tres individuos se evidenció una marcada dilatación de la vejiga urinaria

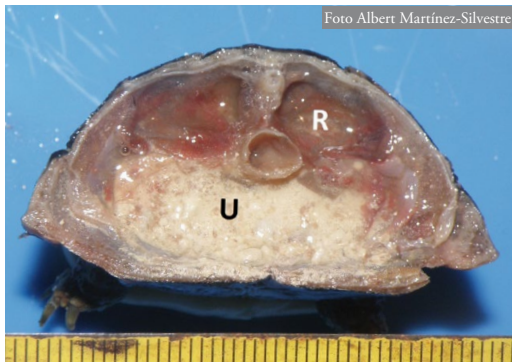


Foto Albert Martínez-Silvestre

**Figura 2:** Corte transversal de una cría de *Testudo hermanni* donde se aprecia la deformación renal (R) y la dilatación de la vejiga de orina llena de cristales de uratos (U).

y acúmulo de orina y cristales de ácido úrico (Figura 2). También se destacó un incremento del tamaño renal y palidez renal. El caparazón era blando y con la consistencia ósea disminuida. Se pudo hacer el estudio histológico de varios tejidos de uno de los individuos, donde se observó una marcada vacuolización de las células epiteliales tubulares renales (Figura 3), leve hemosiderosis hepática y una marcada osteodistrofia del caparazón con disminución de su grosor, merma del tejido óseo con presencia de tejido fibroso uniendo los islotes óseos y una reducción marcada de la densidad ósea (Figura 4). Se tomó muestra de contenido digestivo y celómico para realización de cultivo microbiológico, con resultados negativos (ausencia de crecimiento de microorganismos patógenos). Se tomó una muestra de cavidad celómica, riñón, hígado, intestino, hueso y páncreas de los tres animales para su análisis por PCR específico para *Picornavirus*. Para la detección del RNA *Topivirus* se efectuaron los PCR utilizando los primers dirigidos a detectar la porción poliproteínica RKei2 y FKei2 específica del *Picornavirus* de tortugas, siguiendo la técnica descrita en Kolesnik *et al.* (2017). El resultado fue positivo en los tres individuos para cavidad celómica, intestino y riñón.

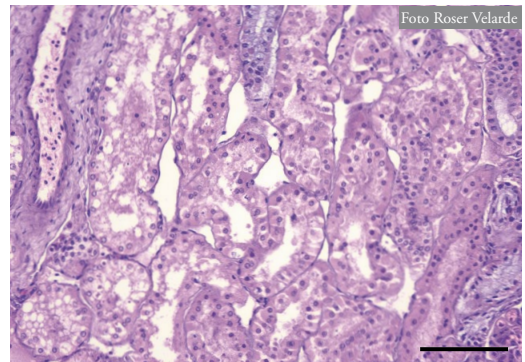
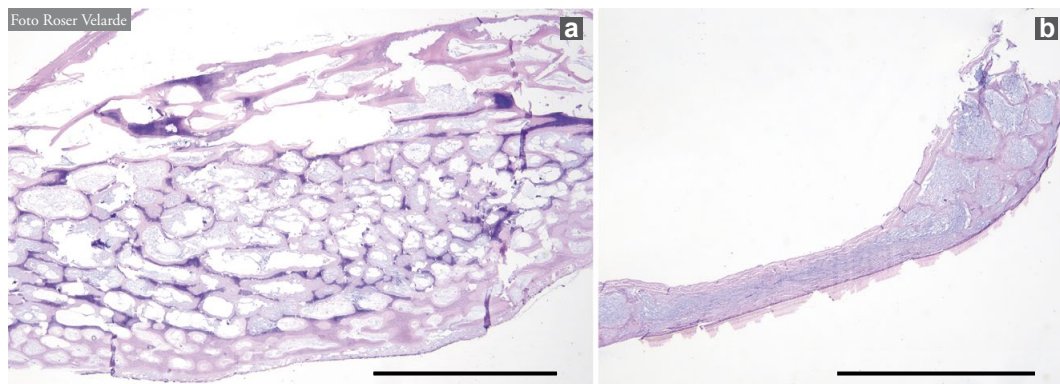


Foto Roser Velarde

**Figura 3:** *Testudo hermanni*. Riñón. Estudio histopatológico. Se observa una marcada vacuolización y degeneración del epitelio tubular (Barra = 100  $\mu$ m. Hematoxilina/Eosina, x 400).



**Figura 4:** *Testudo hermanni*. Estudio histopatológico del caparazón. a) Animal control. b) Animal afectado, positivo a infección con *Picornavirus*. Se observa una grave afectación del grosor con disminución y desaparición multifocal del tejido óseo que se substituye por tejido fibroso (Barra = 2 mm. Hematoxilina/Eosina, x 40).

La elevada mortalidad de crías y neonatos de programas de reproducción de *Testudo hermanni* es un hecho comúnmente aceptado. Se han propuesto distintas causas, como problemas de anoxia embrionaria durante la incubación (Highfield, 1990), problemas comportamentales y de adaptación ligados a la domesticación (Livoreil *et al.*, 2001), enfermedades infecciosas (Martínez-Silvestre *et al.*, 2012) y enfermedades virales (Lange *et al.*, 1989; Mac Arthur, 2001), todos ellos con distintos signos clínicos y sintomatología. Sin embargo, la sintomatología aquí descrita es parecida en los muchos casos aportados de mortalidad juvenil en programas de cría sin llegar a ser concluyente su etiología (Martínez Silvestre & Soler, 2019b). Nefromegalia, retención de orina y reblandecimiento de caparazón son hallazgos comunes en necropsias desde las primeras detecciones de mortalidad en neonatos de esta especie en planes de cría en Cataluña (Martínez-Silvestre *et al.*, 1999). Al no conocerse agentes infecciosos vinculados a este síndrome, se trataban siempre mediante métodos de mejora en nutrición y manejo para prevenirlo.

A principios de 2000 se describió la presencia de un virus del grupo Picornaviridae en los casos estudiados en tortuga mediterrá-

nea, entre otras (Marschang, 2000). Si bien fue inicialmente descrito en tortugas de tierra como virus X (Marschang & Rümenapf, 2002), posteriormente se reclasificó como *Picornavirus*. Recientemente se ha destacado que forma un subgrupo distinto dentro de la familia Picornaviridae y se propuso el nombre de *Topivirus* (de “Tortoise Picornavirus”) (Farkas *et al.*, 2014), para ser clasificado finalmente como dentro de un nuevo género: *Torchivirus* (Marschang, 2019). A fin de cumplir los postulados de Koch, la infección experimental en *Testudo hermanni* y *Testudo graeca* permitió finalmente confirmar la patogenia otorgada a este agente (Paries *et al.*, 2019).

En nuestro caso, la histología muestra alteraciones sugerentes del posible efecto citopático viral pero no son concluyentes de la presencia del virus. Su visualización requeriría la realización de microscopía electrónica o tinciones inmunohistoquímicas que permiten detectar el virus en las lesiones. Sin embargo, la degeneración de los túbulos renales y la osteodistrofia (alteración en la densidad ósea, calcificación y composición de fibroblastos y osteoblastos) son idénticas a las lesiones descritas en la infección experimental (Paries *et al.*, 2019). Los resultados positivos en nuestra PCR sugieren

que podemos estar ante la primera descripción de esta enfermedad en España y afectando a un programa de conservación.

Para descartar la presencia del virus en otros núcleos de cría que colaboran en el mismo plan de recuperación de esta especie, se han realizado análisis que, hasta ahora, han dado resultados negativos. Sin embargo, los análisis se realizan casi siempre en adultos y a partir de secreciones nasales. La realización en adultos puede dar falsos negativos. Para ello se deberían analizar contenidos de hisopos faríngeos y cloacales de tortugas jóvenes y neonatos. Además, debido a su excreción intermitente, es un virus de difícil detección (Paries *et al.*, 2019), por lo que, en caso de acceder a ejemplares recién muertos, se aconseja realizar PCR conjuntas de entre tres y cinco individuos de tejidos internos (riñón, hueso, bazo) y lengua.

Al no existir tratamiento, la clave de su control reside en evitar al máximo la entrada de reproductores sin controles sanitarios en programas de conservación. Los estudios de persistencia en el medio ambiente para *Torchi-*

*virus* muestran que aguantan largos periodos de tiempo en aguas frías. La inactivación viral en el suelo a temperaturas veraniegas puede incluso tardar más de tres semanas (Marschang, 2019). La prevención se basa pues en el control de portadores (analizando jóvenes y adultos asintomáticos), evitar la superpoblación y adoptar medidas de bioseguridad en instalaciones de cría y en trabajos de campo.

Se desconoce la capacidad que tiene el virus de activarse y diseminarse en condiciones naturales (Reinnauer & Marschang, 2005; Martínez-Silvestre & Soler, 2019b). A fin de conocer el alcance de esta enfermedad en el medio ambiente, se deben articular medidas de análisis de tortugas jóvenes encontradas en libertad en estudios de prospección de la población salvaje.

**AGRADECIMIENTOS:** A Laboratorios Echevarne, Laboratorio de Técnicas Citohistológicas y Laboratorio Laboklin, por la realización de las técnicas laboratoriales descritas. Al Ayuntamiento de Marçà, por los esfuerzos económicos y humanos que está realizando para la conservación de la tortuga mediterránea en su demarcación.

## REFERENCIAS

- Farkas, S.I., Ihasz, K., Feber, E., Bartha, D., Jakab, F., Gal, J., Banyai, K. & Marschang, R.E. 2014. Sequencing and phylogenetic analysis identifies candidate members of a new picornavirus genus in terrestrial tortoise species. *Archives on Virology*, DOI 10.1007/s00705-014-2292-z.
- Highfield, A.C. 1990. Artificial incubation techniques in relation to *Testudo graeca* & *Testudo hermanni* with notes on embryonic anoxia as a possible factor in hatchling mortality. *Testudo (The journal of the British Chelonia Group)*, 2-4.
- Kolesnik, E., Obiegala, A. & Marschang, R. 2017. Detection of *Mycoplasma* spp., herpesviruses, topiviruses, and ferlaviruses in samples from chelonians in Europe. *Journal of Veterinary Diagnostic Investigation*, 29: 820-832.
- Lange, H., Herbst, L., Wiechert, J.M. & Schliesser, T.H. 1989. Electron microscopical evidence of herpesvirus and high mortality in Hermann's tortoises (*Testudo hermanni*) and four-toed tortoises (*Agrionemys horsfieldii*). *Tieraerztl Prax*, 17: 319-321.
- Livoreil, B., Picard, S. & Hignard, C. 2001. Effect of domestication on withdrawal behaviour of Hermann's tortoises *Testudo hermanni hermanni*. *Proceedings of the International Congress on Testudo Genus*, 3: 337-341.
- Marschang, R.E. 2000. Isolierung und Charakterisierung von Irido-, Herpesund Reoviren aus Landschildkröten sowie die Beschreibung eines nicht charakterisierten zytopathogenen Agens. *Veterinärmedizinische Dissertation*, Justus-Liebig-Universität, Giessen.
- Marschang, R.E. 2019. Virology. 247-269. In: Divers, S.J & Stahl, S.J, (eds.) *Mader's Reptile and Amphibian Medicine and Surgery*. Elsevier - Health Sciences Division.
- Marschang, R.E. & Rümenapf, T. 2002. Virus "X" – Characterizing a new viral pathogen in tortoise. 101-102. *Proceedings Annual Conference of the Association of Reptilian and Amphibian Veterinarians (ARAV)*, Reno, Nevada, USA.
- Martínez-Silvestre, A., Argelés, M.A., Ramis, A. & Majó, N. 1999. Brote de mortalidad infantil en tortuga mediterránea: *Testudo hermanni hermanni*. Estudio postmortem de 110 casos. *Congreso Nacional de AVEPA*, XXXIV: 234.
- Martínez-Silvestre, A., Martínez, C., Soler, J., Sanuy, D., Budó, J. & Capalleras, X. 2012. Causes of death in conservation pro-

- grams of Herman's tortoise (*Testudo hermanni*) in Catalonia (Spain). *Congreso Luso Español de Herpetología*, XII: 84-85.
- Martínez-Silvestre, A. & Soler, J. 2019a. Management of Mediterranean Testudinids in Spanish recovery centers. *Mediterranean Workshop to develop Tortoise Conservation Strategies*, 1: 29-30.
- Martínez-Silvestre, A. & Soler, J. 2019b. Diseases of interest and biosecurity in the conservation of Spanish *Testudo*. *Mediterranean Workshop to develop Tortoise Conservation Strategies*, 1: 33-34.
- McArthur, S. 2001. Emerging viral-associated diseases of chelonians in the united kingdom. *Proceedings Association of Reptilian and Amphibian veterinarians*, 8: 103-115.
- Paries, S., Funcke, S., Kershaw, O., Failing, K. & Lierz, M. 2019. The role of Virus "X" (*Tortoise Picornavirus*) in kidney disease and shell weakness syndrome in European tortoise species determined by experimental infection. *PLOS ONE*, 14: e0210790.
- Reinbauer, S. & Marschang, R.E. 2005. Inactivation of tortoises viruses in the environment. *Journal of Herpetological Medicine and Surgery*, 15: 10-15.